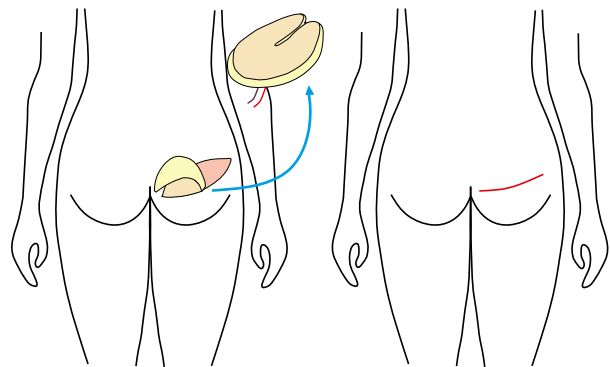


S-GAP/I-GAP-Lappen (Superior/Inferior Gluteal Artery Perforator) bzw. FCI-Lappen (Fasciocutaneous Infragluteal)

Beim S-GAP oder I-GAP wird ein Gewebestück von der oberen oder unteren Gesäßregion gemeinsam mit seinen blutversorgenden Gefäßen entnommen und unter dem Mikroskop an den Gefäßen des Brustkorbes angeschlossen. Hierbei müssen wiederum die Perforatoren durch den großen Gesäßmuskel hindurch zur ihrem Ursprungsgefäß verfolgt werden. Es resultiert entweder eine Narbe am oberen oder unteren Gesäß. Beim FCI wird der Endast eines Gefäßes verfolgt, der an der Unterkante des großen Gesäßmuskels heraus tritt und die Region um die untere Gesäßfalte herum versorgt. Das entnommene Gewebestück wird wie bei den oben beschriebenen Techniken verpflanzt und nach dem Verschluss der Hebestelle resultiert eine Narbe in der unteren Gesäßfalte.



Stationärer rekonstruktiver Ablauf

Alle beschriebenen Verfahren zur Eigengewebsrekonstruktion sind mit einem stationären Aufenthalt von 7 – 10 Tagen verbunden. Beim DIEP-Lappen wird am Tag vor der Operation eine Gefäßuntersuchung der Bauchdecke (CT-Angiographie) durchgeführt, um die feinen Blutgefäße, die durch den Muskel verlaufen, darzustellen und so die Operation besser planen zu können.

Nach der Operation werden auf Station regelmäßige Durchblutungskontrollen der Lappenplastik durchgeführt um eine Durchblutungsstörung schnellstmöglich zu erkennen und ggf. durch eine erneute Operation zu beheben.

Die eingelegten Drainagen werden je nach Fördermenge schrittweise entfernt. Im Bereich der Entnahmestelle (Bauch, Oberschenkel oder Gesäß) wird Ihnen Kompressionswäsche angepasst, die für 6 – 8 Wochen nach der Operation getragen werden muss. Am ersten Tag nach der Operation dürfen Sie bereits sitzen, vor dem Bett stehen und vielleicht sogar einige Schritte im Zimmer umhergehen. Ab dem zweiten Tag ist eine zunehmende Mobilisation mit Gehen auf dem Flur gewünscht.

Bei fast allen Patientinnen ist im weiteren Verlauf eine zusätzliche Operation zur Form-/Volumenkorrektur, Rekonstruktion der Brustwarze, Ausgleich von Asymmetrien, Narbenkorrekturen oder ähnlichem notwendig. Die Operation findet ca. 3 – 6 Monate nach der eigentlichen Brustrekonstruktion statt und ist meistens nur mit einem kurzen operativen Eingriff und einem 2 – 3 tägigem stationären Aufenthalt verbunden.

Ästhetische Brustchirurgie

Selbstverständlich bieten wir neben der Rekonstruktiven Brustchirurgie auch das gesamte Spektrum der ästhetischen Brustchirurgie an, welches folgende Leistungen umfasst:

- | Brustverkleinerung/Bruststraffung
- | Brustvergrößerung
- | Brustaufbau bei fehlender Brustanlage oder minderausgebildeter Brust (Poland- oder Amazonensyndrom)
- | Angleichende Operationen bei Asymmetrie
- | Formkorrektur mit ggf. Volumenausgleich bei tubulärer Brust
- | Postbariatrische Brustkorrektur nach massiver Gewichtsabnahme
- | Gynäkomastie-Operation beim Mann

Lageplan

Haus 61 (Ambulanzzentrum)

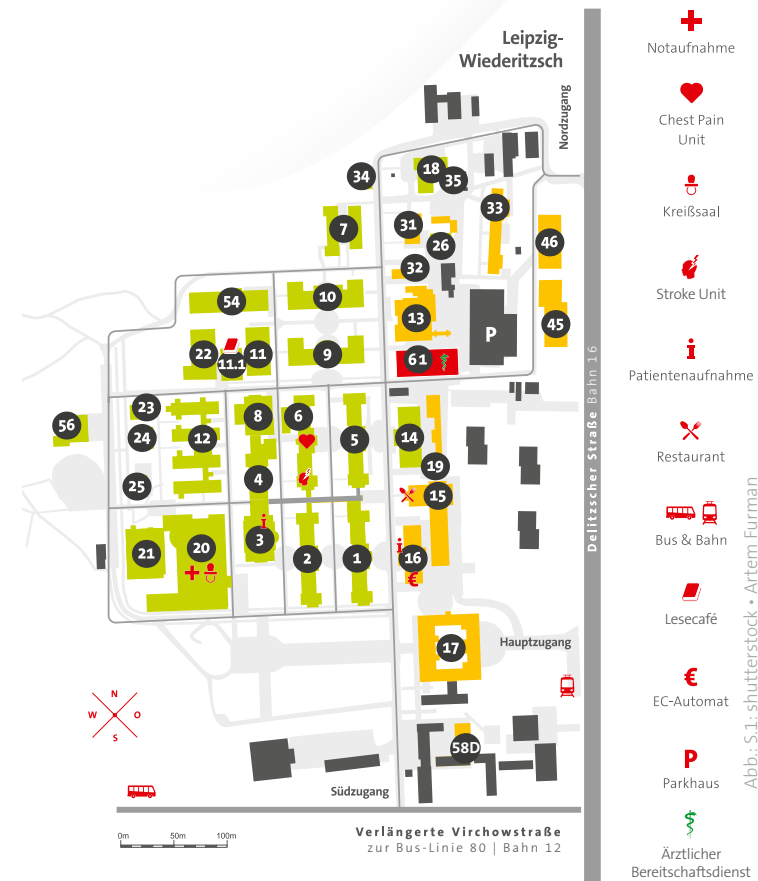Rekonstruktive und Ästhetische Brustsprechstunde der Klinik für Plastische und Handchirurgie mit Schwerbrandverletzentrum

Sprechzeiten montags ab 13:00 Uhr

☎ 0341 909-1825

✉ plastische-chirurgie@sanktgeorg.de

🌐 www.sanktgeorg.de/plastische-chirurgie



Rekonstruktive und Ästhetische Brustsprechstunde

Klinik für Plastische und Handchirurgie
mit Schwerbrandverletzentrum

Patient:inneninformation



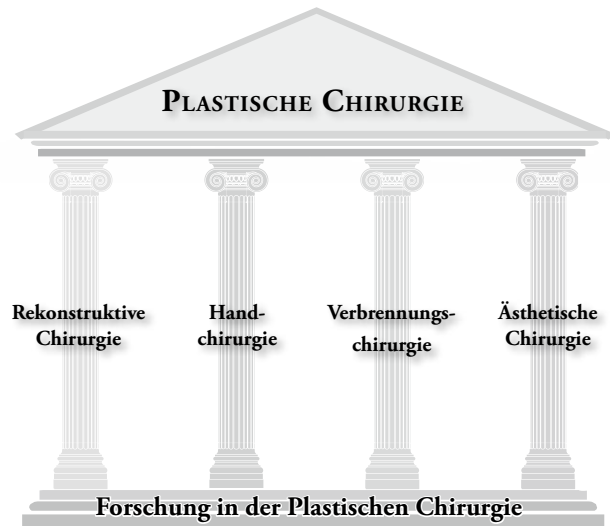
Chefarzt Prof. Dr. Thomas Kremer

www.sanktgeorg.de

Klinikum St. Georg gGmbH
Akademisches Lehrkrankenhaus der Universität Leipzig
Delitzscher Straße 141 | 04129 Leipzig

Rekonstruktive Brustchirurgie

Die Klinik für Plastische und Handchirurgie mit Schwerbrandverletzentrum bietet das gesamte Spektrum der Plastischen Chirurgie an, welches neben der Hand- und Verbrennungschirurgie auch die Rekonstruktive und die Ästhetische Chirurgie umfasst.

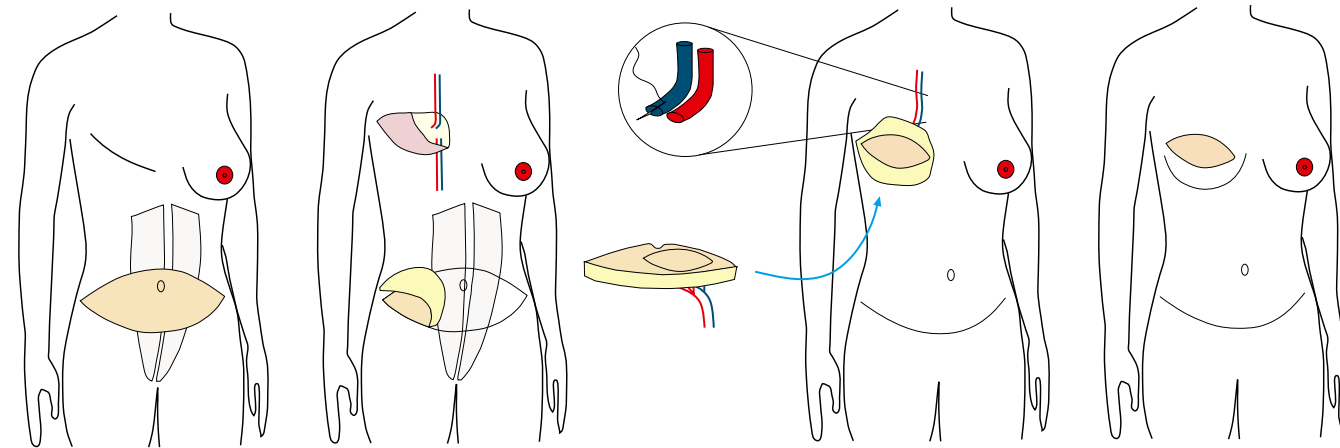


Speziell auf dem Gebiet der Brustchirurgie spielen die beiden letzten Bereiche eine wichtige Rolle und lassen sich oftmals nicht voneinander trennen, da eine Rekonstruktion der Brust, z.B. nach einem Tumorleiden, immer auch ästhetisch ansprechend sein soll. Hierbei können wir aufgrund unserer mikrochirurgischen Erfahrung neben der häufig durchgeführten Implantatrekonstruktion auch das gesamte Spektrum der Eigengewebsrekonstruktion anbieten. Die verschiedenen Möglichkeiten werden Ihnen dabei in einem individuellen Gespräch genau erklärt und die Vor- und Nachteile der verschiedenen Verfahren in Bezug auf Ihre persönliche Situation besprochen um dann gemeinsam die beste Lösung zu finden. Darüber hinaus besteht eine enge interdisziplinäre Zusammenarbeit mit der Gynäkologie des Hauses und wir sind Teil des Brustzentrums.

DIEP-Lappenplastik (Deep Inferior Epigastric Perforator)

Beim DIEP wird das Haut- und Fettgewebe vom Unterbauch gemeinsam mit seinen blutversorgenden Gefäßen entnommen und unter dem Mikroskop an den Blutgefäße des Brustkorbes angeschlossen, um so die Brust zu rekonstruieren. Die sogenannten Perforatoren sind hierbei die Gefäße, die vom Hauptgefäß auf der Rückseite des geraden Bauchmuskels diesen durchziehen (perforieren) und schließlich das oberflächliche Haut- und Fettgewebe versorgen. Bei der Operation werden diese Perforatoren durch den Muskel hindurch verfolgt und der Muskel selbst dabei möglichst intakt gelassen. Diese operativ anspruchsvolle Technik ist die Weiterentwicklung des sogenannten TRAM-Lappens, welcher früher oft angewendet wurde, und bei welchem der komplette gerade Bauchmuskel mit herausgelöst wurde.

Hierdurch bestand ein erhöhtes Risiko für einen Bauchwandbruch bzw. für eine Schwächung der Bauchdecke, was durch die mikrochirurgische Technik vermieden werden soll. Bei sehr feinen Perforatoren ist es dennoch manchmal notwendig, eine kleine Muskelmanschette um die kleinen Gefäße zu belassen um die Blutversorgung des Lappens nicht zu gefährden. Hierbei handelt es sich dann um einen sogenannten muskelsparenden TRAM (ms-TRAM). Die Hebestelle am Bauch wird wie bei einer Bauchdeckenstraffung durch Mobilisation der Bauchdecke oberhalb des Nabels bis zum Schwertfortsatz verschlossen. Der Nabel muss dann an seiner neuen Position wieder in die Bauchhaut eingenäht werden. An der Hebestelle resultiert eine quere Narbe im Unterbauch und eine Narbe um den Nabel.



TMG-Lappenplastik (Transverse Myocutaneous Gracilis)

Bei dieser Technik wird eine quere Haut- und Fettgewebsspindel an der Oberschenkelinnenseite gemeinsam mit dem Musculus gracilis und seinen versorgenden Blutgefäßen entnommen und unter dem Mikroskop an den Blutgefäßen des Brustkorbes angeschlossen. Der entnommene Muskel ist im Alltag gut entbehrlich und sein Fehlen wird nach einer kurzen Heilungsphase von den Patientinnen meist nicht mehr bemerkt. Die Hebestelle wird durch eine leichte Straffung der Oberschenkelinnenseite verschlossen und es resultiert eine quere Narbe von der inneren Leistenregion bis zur inneren Gesäßregion. Beim TMG können nur kleine bis mittlere Volumina erreicht werden.

